ترجمه فا

TarjomeFa.Com

ارائه شده توسط:

سایت ترجمه فا

مرجع جدیدترین مقالات ترجمه شده

از نشریات معتبر

فعالیت ضدالتهابی عصاه برگ Withania somnifera در ایمپلنت فولاد ضدزنگ که باعث التهاب در گورخرماهی بالغ شده

چکیده

ایمپلنت گذاری مواد زیستی دارای یک ریسک عظیم التهاب موضعی و از اینرو اثرگذاری روی عملکرد ایمپلنت گردیده که منجر به مرگ و میر تعداد مهمی از موارد بیماران شده است. با اینحساب، در عوض، داروها با مبدا طبیعی اگر برای درمان التهاب ایجاد شده توسط ایمپلنت درست شده باشند، از اینرو به شدت بزرگترین ریسک رد ایمپلنت را کاهش می دهند. این مطالعه با هدف تحقیق روی اثر ضدالتهابی Withania somnifera روی ایمپلنت فولاد ضد زنگ القایی التهاب در مدل گورخرماهی بالغ صورت گرفته است. ماهی ها به چهار گروه ازمایشی که هر یک 6 ماهی داشت، تقسیم شدند. گروه 1 به شکل شاهد عمل کرده است. ماهی های گروه 2 ماهی با ایمپلنت کارگذاری شده فولاد ضدزنگ SSI بدون درمان بوده است. ماهی های گروه 3 SSI کارگذاری شده به اضافه بخش جداسازی شده کروماتوگرافی لایه ای نازک یا TLC لایه رویی عصاره W.Somnifera بوده و ماهی های گروه 4 دارای SSI کارگذاری شده به اضافه ایبوپروفن داده شده ، بوده است. ماهی ها به خاطر التهاب کاهش یافته از روی بافت شناسی، اپوپتوزیز موضعی با استفاده از کمیت سنجی فلورسانس، واکنش زنجیره ای پلی مرازی ترانس کریپتاز معکوس یا RT-PCR ژنهای التهابی ارزیابی گردیدند. مشخصات بخش جداسازی شده TLC از لایه رویی W. somnifera نیز اجرا گردید. نتیجه بافت شناسی گروه 2 انحراف معماری حفره ای را در ماهیچه ها نشان داد که در ماهی های کنترل یافت نشد درصورتیکه بخش جداسازی شده همزمان TLC از لایه رویی W. somnifera تغییرات چربی کاهش یافته و فیبروز بافت زیرمخاطی و هیپرپلازی ماهیچه ای را نشان داد. نتایج RT-PCR اشکار کرد که بخش جداسازی TLC از لایه رویی W.somnifera یک مهارکنندگی معنی دار TNFαدر گورخرماهی بالغ دارد. درنتیجه، فعالیت ضدالتهابی مشاهده شده بخش جداسازی شده TLC لایه رویی W. somnifera ممکن است به دلیل اسیدهای فنلی غنی و فلاونوئیدها باشد.

کلیدواژه ها: ایمپلنت ها، گورخرماهی، التهاب، بافت شناسی، PCR با نسخه برداری معکوس

1-مقدمه

ایمپلنت ها به طور فزاینده ای در بسیاری انواع جراحی استفاده می شوند تا عملکرد معیوب را بهبود دهند، جایگزین یک خسران در ساختار اناتومیکی باشند، یا ظاهر را بهینه سازند. در میان موادی که برای ترمیم استخوان استفاده می شود، فولاد ضدزنگ فلزی است با سطح خیلی خوب، مقاومت خوردگی و استقامت مکانیکی عالی. ایمپلنت گذاری مواد زیستی دارای یک ریسک عظیم التهاب موضعی است و از اینرو بر عملکرد ایمپلنت اثر می گذارد که منجر به مرگ و میر در تعداد مهمی از موارد بیمار می شود. پروسه التهاب از اهمیت پزشکی زیادی برخوردار است چون در 70 درصد پاتولوژی های حیوانات اهلی و انسان و با استثنائات نادر یک مکانیسم فیزیولوژیکی اساسی برای حفظ هموستازی است. برای درمان پروسه های التهابی داروهای ضدالتهابی غیراستروئیدی یا NSAIDها به طور وسیعی استفاده می شوند.NSAID هنگامی که تحت شرایط نیمه مزمن و مزمن مصرف می شوند، باعث اثرات بدی شده و نیز قابلیت دسترسی زیستی را به سایر داروهای تجویزی اثبات کرده اند. بااینحساب، در عوض، داروهای با منشا طبیعی اگر برای درمان التهاب القایی در اثر ایمپلنت درست شده باشد، ازاینرو به شدت بزرگترین ریسک رد ایمپلنت را کاهش می دهد

از زمان اغاز تمدن بشر، ایمپلنتهای پزشکی توسط نوع بشر بخاطر ارزش درمانی اش استفاده شده است. طبیعت منبع داروهای درمانی برای هزاران سال بوده است و یک تعداد تکان دهنده ای از داروهای مدرن از منابع طبیعی جداسازی شده اند. بسیاری از این مواد جداسازی شده براساس استفاده از داروها در طب سنتی بوده است. سیستم های طب سنتی مبتنی بر گیاهان همچنان نقشی اساسی در بهداشت و درمان بازی می کنند و حدود 80 درصد ساکنین زمین اساسا متکی به طب سنتی برای بهدشت و درمان اولیه شان می باشند. Withania somnifera یکی از مولفه های گیاهی اصلی تونیک های مربوط به پیری است که در سیستم هندی پزشکی اشاره شده است. در سیستم سنتی طب ایورودا، این گیاه بنا به ادعا دارای خواص احیاکننده قوه باه و طول عمر دهنده است. خصوصیات عمومی روح بخش و حیات بخش دارد و در میان سایرین برای درمان خستگی عصبی، شرایط مرتبط به حافظه، بی خوابی، مسائل خستگی قوه باه ، مسائل پوستی و سرفه استفاده می شود. این گیاه به بهبود توانایی یادگیری و ظرفیت حافظه کمک می کند.

مطالعات نشان می دهد که گیاه اشواگاندا در درمان پوکی استخوان، التهاب، سکته مغزی، و دیرجنبایی موثر است. مطالعات نیز نشان داده است که یک ماده ضدمیکروبی احتمالی با فعالیت ضدقارچی و فعالیت ضدباکتریایی ملایم علیه استافیلوکوک ارئوس و سودوموناس آئروژینوزا می باشد. چندین مطالعه به بررسی اثر ضدتومور و حساس کننده رادیویی W.somnifera پرداخته اند.

مطالعه کنونی با هدف شناسایی و کمیت سنجی فلاونوئیدها و فنولیک اسید از عصاره های برگی W.somnifera با استفاده از کروماتوگرافی لایه نازک TLC و کروماتوگرافی مایع با عملکرد عالی یا HPLC صورت گرفت و نیز به ارزیابی فعالیت ضدالتهابی W.somnifera علیه التهاب القایی دراثر ایمپلنت ضدفولاد در گورخرماهی بالغ پرداخته است. گورخرماهی یک ماهی اب شیرین حاره کوچک است که در هند و جنوب اسیا زندگی می کند. وسیعا برای دوستداران اکواریوم شناخته شده است. از لحاظ سنتی، این ماهی در بیولوژی تکاملی و ژنتیک مولکولی استفاده می شود. اکنون توجه زیادی را به مطالعات درباره درست کردن داروهای جدید و مدلسازی انواع پروسه های فیزیولوژیکی و پاتولوژیکی گوناگون جلب کرده است.

2-مواد و روشها

2-1-مواد شیمیایی و حلال ها

مواد شیمیایی و حلالها و داروها ازدرجه انالیزی برخوردار بوده و از ازمایشگاه های میدیا در هند و شرکت مرک امریکا خریداری گردید.

2-2 جمع آوری گیاه و عمل آوری آن

گیاه دارویی اشواگاندها (W. somnifera) از بازار محلی چنای واقع در استان تامیل نادو جمع اوری گردید. بخشهای هوایی گیاه با اب شهری شستشو گردید و با اب مقطر ابکشی شد و زیر نور سایه دار با هوا و با تهویه خوب در درجه حرارت اتاق برای چند دقیقه خشک گردید

2-3-تهیه نمونه برایTLC و HPLC

برگهای تازه گیاه (3 گرم) با 10 میلی لیتر حلال متانول: آب (به نسبت سه به هفت) برای 15 دقیقه عصاره گیری گردید. نمونه ها در دور 3000 rpm برای ده دقیقه عصاره گیری گردید. لایه رویی جمع اوری شد و از طریق کاغذ صافی واتمن شماره 1فیلتره گردید. مواد فیلتره شده برای جداسازی کروماتوگرافی استفاده گردید.

2-4-جداسازی TLC عصاره برگی گیاه

در حدود 300µl از نمونه روی پلیت های TLC نقطه گذاری گردید و کروماتوگرام با استفاده از حلال بوتانول:اسیداستیک گلاسیال:آب به نسبت 4 به 1 به 5 بدست امد. نقاط رنگی جداسازی شده TLC عصاره های گیاهی خراشیده گردید و در 1 mLآب حل گردیده و با سرعت 4000rpm برای 5 دقیقه سانتریفوژ گردید. لایه های رویی برداشته شده و جذب انها در 700-200nm ثبت گردیده و در 20- درجه سانتیگراد تا تکمیل مطالعه ذخیره سازی گردید.

2-5-آنالیز HPLC بخش جداسازی شده TLC از W.somnifera

نمونه های تهیه شده نیز با استفاده از HPLC فاز معکوس روی ستون Nova-Pak C-18 (شرکت واترز اسوشیتس آمریکا) به ابعاد 4.6 میلیمتر در 24 سانتی متر با استفاده از مخلوط متانول، اب ، اسیدفسفوریک (به نسبت 100 به 100 به 1 به شکل فاز متحرک و شناسایی UV (200 تا 450 نانومتر) در سرعت جریان 1 mL/min استفاده گردید. کورماتوگرام با کروماتوگرام استانداردها مقایسه گردید.

2-6-حیوانات و نگهداری

گورخرماهی با اندازه های یکسان طولی (2.6±0.2cm) و وزنی (1.15±0.1g) از منبع جداسازی گردیده و برای 10 روز در شرایط ازمایشگاهی و درجه حرارت (27±2°C)، و pH (7.5-7.8) و تقریبا دوره نوری نرمال (12:12 h, L/D) جمع آوری گردید. ماهی ها به چهار گروه که هر یک شش تا داشتند، تقسیم گردیدند. گروه کنترل یا CON :ماهی های شاهد. گروه 2: با ایمپلنت فولادضدزنگ با اندازه یکسان طولی $(0.3 \pm 0.06\ mm)$ و ضخامتی $(0.8 \pm 0.06\ mm)$ که داخل ماهیچه صاف غیرمختطط ماهی بدون هیچ تزریق دارو کارگذاری شده بود. گروه 3: W.Somnifera+ SSI که دارای ایمپلنت کارگذاری شده ISS با دریافت بخش جداسازی شده TLC به اندازه 300 میکرولیتر ازلایه رویی W. somnifera (از طریق انتشار غیرفعال) بودند. گروه 4: SSI+ایبوپروفن:ماهی با کارگذاری SSI که 300 میکرولیتر ایبوپروفن دریافت کرده است (از طریق انتشار غیرفعال).

در پایان دوره ازمایشی، ماهی ها با سربریدن کشته شدند. خون جمع اوری گردیده و ماهیچه فورا با جراحی بریده و دراورده شد و برای انالیز اماده سازی گردید. کار با توجه دقیق به استانداردهای اخلاقی کمیته اخلاقیات حیوانات موسساتی یا IAEC از موسسه رسالت پزشکی مدرس یا MMM صورت گرفت.

2-7-نظارت بر تحرک ماهی SSI

تحرک گورخرماهی با SSI کارگذاری شده با دوربین ویدئویی 10X نظارت گردید.

2-8-رنگ امیزی اکریدین اورنج/اتیدیوم برومایت (AO/EtBr)

گورخرماهی ها از هر گروه ازمایشی جمع اوری گردیده و با آب یخ سرد بیهوش شدند (15 درجه سانتیگراد). ماهیچه های ماهی های SSI خارج شده و به قطعات کوچک در 5 میلی لیتر محیط کشت های RPMI تکه سازی شده و امکان ماندن برای چنددقیقه جهت فرونشینی ضایعات سلولی یافتند و لایه رویی جمع اوری گردید. لایه های رویی در سرعت 5000 rpm برای ده دقیقه سانتریفوژ گردید و پلیت ها در اب نمک بافر فسفات 1X یا PBS دوباره سوسپانسیونه شدند. حدود 20 میکرولیتر نمونه به 20 میکرولیتر AO/EtBr افزوده گردید. نمونه ها به یک اسلاید شیشه ای با استفاده از یک سرنگ منتقل گردید و یک نوار پوششی روی قطره قرار گرفت. اسلایدهای شیشه ای زیر میکروسکوپ فلورسنت با بزرگنمایی 10X دیده شدند.

2-9-تحلیل بافت شناسی

یک بخش از ماهیچه با ایمپلنت کارگذاری شده برداشته شده و در فرمالین 10 درصد مایع فیکس شده و با استفاده از میکروتوم برش گردید و در الکل درجه دار دهیدراته شد و در بخش پارافین فروبرده شده و با هموتوکسیلین و ائوزین (H&E) رنگ امیزی گردید. زخم های ماهیچه ها در ده بخش انتخابی تصادفی هر بافت از هر ماهی بررسی گردید. کلیه نمونه ها زیر یک میکروسکوپ نوری مارک نیکون بررسی گردید و میکروگرافهای نوری با یک دوربین دیجیتالی در بالاترین رزولاسیون آن گرفته شد.

2-10-استخراج RNA کل

حدود 300 تا 500 میلی گرم از بافت های ماهیچه وزن گردید و در 5 میلی لیتر از یک بافر لیز هموژنیزه گردید و در 12هزار rpm برای 3 دقیقه سانتریفوژ گردید. لایه های رویی در ویالهای پلی پروپیلن تازه جمع اوری گردید. 1 میلی لیتر لایه رویی با حجم برابری از فنل اشباع ابی مخلوط گردید (15 میلی لیتر فنل در 35

میلی لیتر اب و لایه ابی خارج گردید و لایه فنلی به شکل فنل اشباع ابی استفاده گردید) و 200 میکرولیتر کلروفورم-ایزوامیل الکل (به نسبت 49 به یک) مخلوط سازی گردیده و برای 10 ثانیه گرداب شده و در RT برای 15 دقیقه انکوبه شده و در سرعت 12هزار rpm برای 15 دقیقه در 4 درجه سانتیگراد برای استخراج RNA سانتریفوژ گردید. فاز ابی بالایی بدون رنگ به یک ویال پلی پروپیلن جدید منتقل گردید و با 500 میکرولیتر ایزوامیل الکل 100 درصد خنک سازی شده مخلوط گردیده و در منهای 20 درجه سانتیگراد برای 30 دقیقه انکوبه گردیده و در 12 هزار rpm برای 30 دقیقه در 4 درجه سانتیگراد برای رسوب RNA سانتریفوژ گردید.

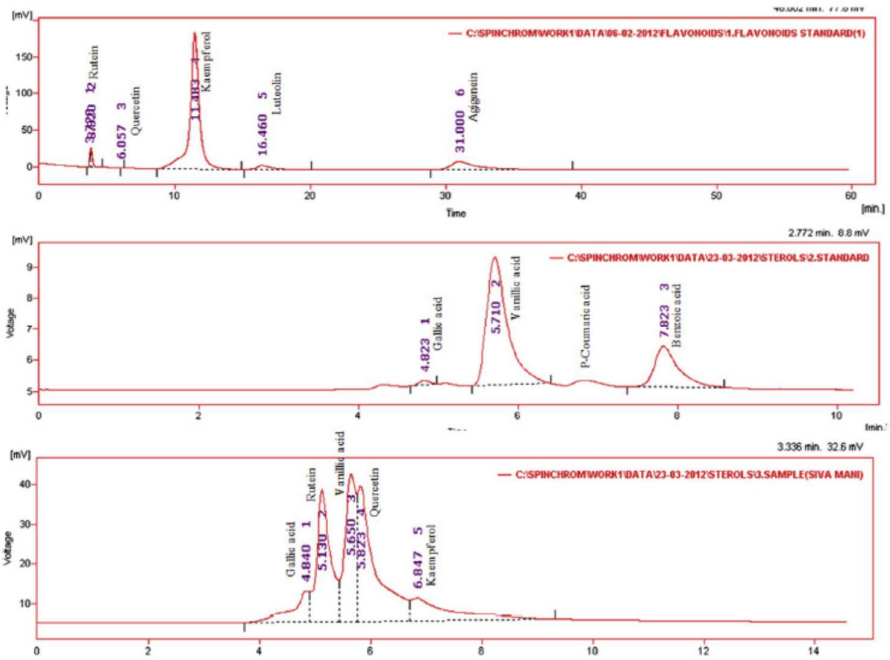

تصویر 1-کروماتوگرام HPLC فلاونوئیدهای استاندارد (a) فنل اسید استاندارد (b) و بخش جداسازی شده TLC لایه رویی W. somnifera (c) زمان احتباس برای فلاونوئید های استاندارد مانند روتئین (3.820)، کوئرستین (6.057)، کامپفرول (11.483)، لوتئولین (16.460)، آژیژنئین (31.000)، و زمان احتباس برای فنولیک اسیدها مانند گالیک اسید (4.823)، وانیلیک اسید (5.710)، پی-کوماریک اسید (6.243) و بنزوئیک اسید (7.823) با کروماتوگرام بخش جداسازی شده TLC از لایه رویی W.somnifera مقایسه گردید که نشان دهنده وجود فنولیک اسید و فلاونوئیدها بوده است.

لایه رویی دورانداخته شد و یک رسوب سفید از پلت RNA در درجه حرارت اتاق برای 5 تا 10 دقیقه برای خارج سازی محتوای ایزوامیل الکل خشک سازی گردید. پلت بالاخره با 10 تا 15 میکرولیتر از بافر EDTA-اسیداستیک-تریس 1X یا TAE حل گردید. نمونه های RNA در منهای 20 درجه سانتیگراد تا تکمیل ازمایش ذخیره سازی گردید.

2-11-سنتز DNA مکمل یا cDNA

یک مقدار برابر از RNAی کل برای سنتز cDNA گرفته شد. RNA با 3 میکرولیتر از الیگو-دزوکسی-تیمین (اولیگو-DT)، 5 میکرولیتر از ترانس کریپتاز معکوس (MuLv-RT) و 10µL از 1X TE بافر (10mM از Tris-HCl، با pH برابر با 8.5 ، 1mM ETDA) مخلوط گردیده و گرداب سازی گردید و در 37 درجه سانتیگراد برای 30 دقیقه انکوبه گردید. واکنش با دناتوره سازی MuLv-RT در 55 درجه سانتیگراد برای 3 ساعت متوقف گردید. cDNA در منهای 20 درجه سانتیگراد ذخیره سازی گردید.

2-12-واکنش زنجیره پلیمرازی نسخه برداری معکوس یا RT-PCR

سطح بیان سیتوکین های TNFα با RT-PCR کمیت سنجی گردید. سطح بیان ژن با استفاده از نرم افزار imageJ محاسبه گردید.

3-نتایج

3-1-انالیز HPLC

تصویر 1 نشان دهنده کروماتوگرام HPLC از بخش های جداسازی شده TLC و استاندارد از لایه رویی W. somnifera می باشد. فلاونوئیدها و محتوای اسیدفنولیک بخش جداسازی شده TLC از W.somnifera با HPLC با استفاده از فلاونوئیدهای استاندارد:روتئین، کوئرستین، کامپفرول، لوتئولین، اجیجنین (تصویر 1a) و فنولیک اسید استاندارد: گالیک اسید، وانیلیک اسید، پی-کوماریک اسید، بنزوئیک اسید کمیت سنجی گردید. پیک های تند برای فلاونوئیدها و فنولیک اسید مانند گالیک اسید، روتئین، وانیلیک اسید، کوئرستین، کامپفرول در بخش جداسازی شده TLC لایه رویی W. somnifera (تصویر 1c) بدست امده و غلظتهای اسیدفنولیک مشاهده شده و فلاونوئیدها مشخص گردید که اینها می باشند: 7.3, 5.1, 46.6, 5.1, 0.20 mg/dL به ترتیب از سمت چپ به راست می باشد.

3-2-رنگ آمیزی AO/EtBr

تصویر 2 حضور سلولهای زنده و مرده را هر دو در گروه ازمایشی و گروه شاهد نشان می دهد. درصد سلولهای زنده با رنگ سبز و سلولهای مرده با رنگ قرمز نمایان است. مشاهده گردید که ماهی های کنترل یک تعداد بیشتری از سلولهای زنده و ماهی های با کارگذاری ایمپلنت یک تعداد بیشتری از سلولهای اپوپتوزیز شده دارند درصورتیکه ماهی با عصاره W.somnifera داده شده یک تعداد بیشتری از سلولهای زنده را داشتند.

3-3-مطالعه بافتی آسیب شناختی

تصویر 3 نمایش بافت شناسی ماهی های شاهد و ازمایشی را نشان می دهد. رنگ امیزی H&E ماهیچه غیرمخطط صاف به وضوح انحراف معماری حفره ای مخاطی، اولسراسیون مخاطی کانونی (نوک پیکان)، تغییر چربی (*) و فیبروز زیرمخاطی، هیپرپلازی ماهیچه ای (فلش)، و زدودن جزئی لایه های طبیعی دیواره شکمی در ماهی با کارگذاری SSI را نشان می دهد.

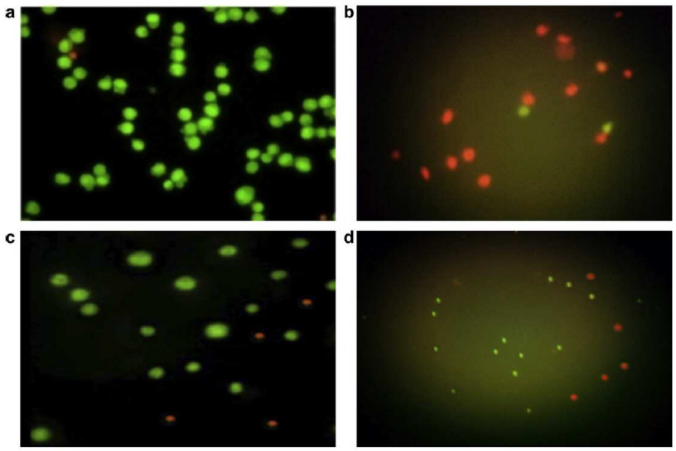

تصویر 2-فتومیکروگراف های فلورسنتی تصویر سطح اپوپتوزیز موضعی را در حیوانات شاهد و تست نشان می دهد. (a) سلولهای شاهد با ساختار هسته ای سالم (b) ماهی ها با کارگذاری SSI چروکیدگی سلولی، فشردگی کروماتین در هسته ها را نشان می دهد درصورتیکه (c) SSI+TLC بخش جداسازی شده لایه رویی W.somnifera چروکیدگی سلولی کمتر و فشردگی کروماتینی کمتر را نشان داد (d) SSI+ایبوپروفن به شکل شاهد منفی عمل کرده است.

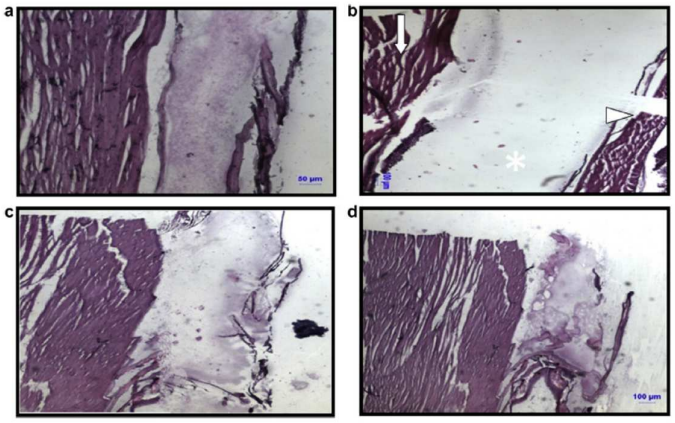

تصویر 3-رنگ امیزی H&E ماهیچه در ماهی های شاهد و ازمایشی (a) معماری ماهیچه بدون رنگ امیزی طبیعی ماهی شاهد. ماهی SSI (b) انحراف معماری حفره مخاطی، اولسراسیون مخاطی کانونی (نوک فلش) تغییرات چربی (*) و فیبروز زیرمخاطی، هیپرپلازی ماهیچه ای (پیکان) و زدودن جزئی لایه های طبیعی دیواره شکمی را نشان داد که در ماهی شاهد یافت نشده بود درصورتیکه بخش جداسازی شده TLC از لایه بالایی W.somnifera تغییرات چربی کاهش یافته و فیبروز زیرمخاطی، هیپرپلازی ماهیچه ای را نشان داد. ماهی با دریافت ایبوپروفن (d) مورفولوژی طبیعی را نشان داد.

این تغییرات مشخص گردید که در بخش جداسازی شده TLC همزمان لایه رویی ماهی با درمان W.somnifera کاهش یافته بوده است . ماهی شاهد (تصویر 3a) و ماهی با درمان ایبوپروفن (تصویر 3d) مورفولوژی طبیعی را نشان می دهد.

RT-PCR-4-3

برای بررسی اینکه ایا سیتوکین ها در پروسه التهاب درگیر بودند، سطح بیان TNFα (توالی نوکلئوتیدی پرایمر جلویی 5′CCC AGG CAG TCA GAT CAT CTT C3′ و پرایمر معکوس 5′AGC TGC CCC TCA GCT TGA3′ برای ایمنی همورال و سلولی حیاتی می باشد، به طور انتخابی توسط RT-PCR بررسی گردید. نتیجه نشان داد که تجویز عصاره W. somnifera قویا بیان سیتوکین ها را تقویت می سازد (تصویر 4).

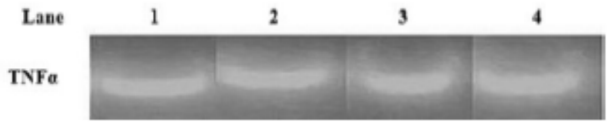

تصویر 4-PCR با نسخه برداری معکوس. بیان TNFα در گورخرماهی گروه ازمایشی (خط 1: ماهی گروه شاهد، خط 2: ماهی با کارگذاری SSI، خط 3: ماهی با SSI به اضافه درمان با بخش جداسازی شده TLC از لایه رویی W. somnifera . خط 4:ماهی SSI به اضافه درمان با ایبوپروفن.

4-بحث

NSAIDهای معمول از داروهای پرتجویز برای درمان التهاب و درد است ولی تظاهرسمی مرتبط با این داروها موضوع نگرانی است. درنتیجه، چندین رهیافت نوین اکنون برای طراحی و ایجاد ترکیبات ضدالتهابی برتر که عوارض جانبی کمتری را نشان دهند درنظرگرفته شده است. در مطالعه کنونی، ما فعالیت ضدالتهابی W.somnifera را علیه ایمپلنت فولاد ضدزنگ ایجادکننده التهاب ارزیابی کرده ایم. فراکسیون متانولی W.somnifera هنگام تجویز تا دوز 1000 mg/kg هیچ عوارض جانبی بصری یا مرگ ایجاد نکرده و طیف دوز مشخص گردید که به خوبی در گروه های درمانی قابل تحمل بوده است.

کاراجینان که باعث ادم پنجه موش شده است، یک مدل مشهور و خوب پذیرفته شده برای ارزیابی فعالیت ضدالتهابی است. کاراجینان مشخص گردید که یک پاسخ دوفازی را تولید می کند که در آن فاز اولیه مرتبط به تولید هیستامین، لکوتری ان، فاکتور فعال سازی پلاکت یا PAF، و احتمالا محصولات سیکلواکسیژناز می باشد درحالیکه فاز تاخیری به اینفیلتراسیون نوتروفیل ، رهایی ایکوزانوئید و تولید رادیکالهای ازاد و نیز رهایی سایر واسطه های مشتق نوتروفیلی مرتبط است. جالب اینکه NSAIDها ممکن است در کاهش التهاب در فاز بعدی چنین تشکیل ادمی موثر نباشد. در مطالعه کنونی، بخش جداسازی شده TLC لایه بالایی W.somnifera ایجاد مهارکننده وابسته به دوز و معنی دار التهاب القایی SSI را می کند.

جدول 1-اثر بخش جداسازی شده TLC لایه بالایی W. somnifera روی بیان ژن ماهیچه کارگذاری شده با ایمپلنت فولاد ضدزنگ در ماهی های شاهد و ازمایشی

پرایمر	گروه ازمایشی			
	CON	SSI	SSI + WS	SSI + IB
TNFα	7.36 ± 0.21	7.98 ± 0.24[a]	7.68 ± 0.70[b]	7.66 ± 0.16

مقادیر بیان با نرم افزار ImageJ اندازه گیری شده است. مقادیر به شکل میانگین و انحراف معیار است (تعداد 6 تا در هر گروه). a یعنی معنی داری در سطح 0/05 در مقایسه با گروه شاهد. b یعنی معنی داری در سطح 0/05 در مقایسه با SSI . داده های درون گروه با استفاده از تحلیل یک طرفه واریانس یا ANOVA و بعد تست طیف چندگانه دانکن یا DMRT انالیزگردید. گروه شاهد با CON گروه ایمپلنت کارگذاری شده فولاد ضدزنگ با SSI، گروه بخش جداسازی شده TLC از W.somnifera با WS و گروه ایبوپروفن با IB نشان داده شده است.

طی التهاب، لوکوسیت ها و ماکروفاژهای مهاجرت کننده به قسمت صدمه مشخص گردید که تولید رادیکال سوپراکسید یا O_2^- می کنند که به نوبه خود منجربه تولید هیدروژن پروکسید می شود. وانگهی، در حضور عناصر انتقالی مناسب، هیدروژن پراکسید می تواند به رادیکال هیدروکسیل به شدت واکنشی تغییرشکل یابد. این رادیکالها نیز می تواند به عنوان پیام اوردوم عمل کند که به موجب ان تولید سایر واسطه های التهابی را فعالسازی می کند.

گونه های اکسیژن واکنشی مشخص گردید که یک تعداد از مسیرهای سیگنال دهی داخل سلولی را مانند NF-kB (فاکتور هسته ای کاپا-تقویت کننده زنجیره سبک سلولهای فعالسازی شده B) که به نوبه خود تجویز سیتوکین های پیش التهابی مختلف (اینترلوکین ها و TNFα)، مولکولهای چسبندگی سلولی و نیز COX2 را فعالسازی می کند. هماهنگ با نقش NF-kB در فعالسازی نسخه برداری ژنهای کدگذاری کننده سطح TNF-α، mRNA در گورخرماهی با SSI کارگذاری شده افزایش یافت. مشابها ماهی های درمان شده با بخش جداسازی شده TLC لایه بالای W. somnifera با کاهشی در سطوح TNF-α mRNA اینه سازی گردید. مطابق با این یافته ها، فلاونوئیدهای مشتق از W.somnifera و اسیدفنولیک مانند گالیک اسید ، روتئین، وانیلیک اسید،

کوئرستین و کامپفرول رویدادهای ترانس دوکاسیون سیگنال مجزا را که برای فعالسازی NF-kB لازم است، بلوکه نمود. فعالیتهای مولکولی فلاونوئیدها و فنولیک اسیدها شامل مهار فاکتورهای نسخه برداری مانند NF-kB و فعالسازی پروتئین-1 (AP-1) و فعالسازی فاکتور مرتبط فاکتور هسته ای اریتروئید 2 یا Nrf2 می باشد.

مطالعه ما با بخش جداسازی شده TLC لایه رویی W.somnifera مهار معنی دار TNFα را درگورخرماهی های بالغ اشکار کرد. مقادیر بیان در گروه ازمایش اینها مشخص گردید (جدول 1):

$7.36 \pm 0.21,\ 7.98 \pm 0.24,\ 7.68 \pm 0.70,\ 7.66 \pm 0.16$

بااینحساب، براساس یافته های کنونی ما می توانیم بگوییم که فعالیت ضدالتهابی مشاهده شده بخش جداسازی شده TLC لایه رویی W.somnifera می تواند به دلیل اسیدهای فنولیکی غنی و فلاونوئیدها باشد.

ترجمه فا
TarjomeFa.Com

این مقاله، از سری مقالات ترجمه شده رایگان سایت ترجمه فا میباشد که با فرمت PDF در اختیار شما عزیزان قرار گرفته است. در صورت تمایل میتوانید با کلیک بر روی دکمه های زیر از سایر مقالات نیز استفاده نمایید:

✔ لیست مقالات ترجمه شده

✔ لیست مقالات ترجمه شده رایگان

✔ لیست جدیدترین مقالات انگلیسی ISI

سایت ترجمه فا ؛ مرجع جدیدترین مقالات ترجمه شده از نشریات معتبر خارجی